1.0 Einleitung

Diese Unterlage beschreibt die einzelnen Operationschritte und das zu verwendende Instrumentarium zur Implantation der INTEGRA Silikon MCP Prothese. Die erfolgreiche Implantation hängt von der Auswahl des geeigneten Patienten, der korrekten OP-Technik und der postoperativen Therapie ab. Die Durchführung der korrekten postoperativen Therapie (beschrieben in einer separaten Dokumentation) ist genauso wichtig für eine erfolgreiche Behandlung, wie die OP selbst.

Für Fragen oder Unterlagen, der postoperativen Therapie betreffend, wenden Sie sich bitte an den deutschen Vertriebspartner der INTEGRA LifeSciences: DELOS Medical GmbH, Stockacher Str. 134, 78532 Tuttlingen

2.0 Das INTEGRA Silikon MCP Implantat (Silikon-Spacer)

Die INTEGRA SMCP Prothese ist ein 1-teiliges Implantat (Silikon-Spacer) für den Ersatz eines Metacarpophalangeal-gelenks.

Das Produkt ist in 5 verschiedenen Größen erhältlich (Abb. 3.1).

Instrumentengeführte Osteotomien werden zunächst am metacarpalen Gelenkkopf und dann erst an der phalangealen Basis durchgeführt.

Es folgt eine Schritt für Schritt durchzuführende Präparation (beginnend mit dem Dilatator Größe 10) der intramedulären Kanäle zur Aufnahme der Implantatschäfte, bis zur erforderlichen Größe des jeweiligen Kanals.

Zuerst wird der (distale) intrameduläre phalangeale Kanal präpariert, da die Selektion der Implantatgröße in Abhängigkeit seiner Größenverhältnisse vorzunehmen ist. Dabei werden zunächst Probeimplantate eingeführt, um die Passgenauigkeit der Implantatgröße hinsichtlich der Gelenkfunktion abzustimmen.

Führt die Gelenkfunktion mit der gewählten Implantatgröße zum zufriedenstellenden Ergebnis, werden die Probekomponenten wieder entnommen und durch endgültige Silikon-Implantate (Silikon-Spacer) ersetzt.

Abb 2.1

3.0 Präoperative Beurteilung

INTEGRA Silikon MCP Implantate wurden für Patienten mit Osteo-, posttraumatischer oder rheumatischer Arthritis entwickelt.

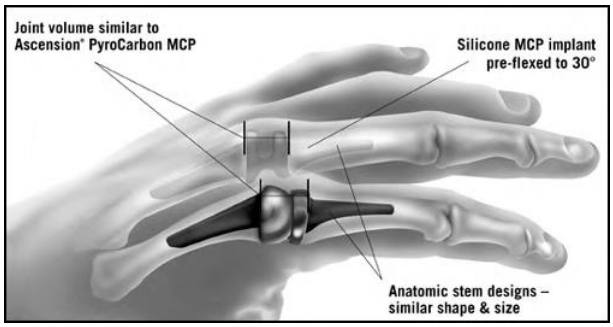

© DELOS Medical GmbH

4.0 Das Instrumentarium

	Deutsche Bezeichnung	Englische Bezeichnung
1 =	Einschläger, metacarpal	Proximal Impactor (metacarpal)
2 =	Einschläger, phalangeal	Distal Impactor (phalangeal)
3 =	Dilatatoren, phalangeal Gr. 10 - 50	Distal Broaches (phalangeal)
4 =	Implantat Extraktor	Implant Extractor
5 =	Führungsahle Sägeführung,	Alignement Guide
6 =	phalangeal	Distal Osteotomy Guide (phalangeal)
7 =	Probeimplantatentnahmezange	Trial Extractor
8 =	Sägeführung, metacarpal	Prox. Osteotomy Guide (metacarpal)
9 =	(Führungs-)Pfriem	Alignement Awl
10 =	Starter-Pfriem	Starter Awl
11 =	Dilatatoren, metacarpal	Proximal Broaches (metacarpal)

Probeimplantate Gr. 10 - 50

© DELOS Medical GmbH

6.0 Operationstechnik

6.1. Schnitttechnik und Darstellung des Gelenks
1) OP an einem Gelenk: Die Schnittführung erfolgt in der Längsachse dorsal des Metacarpophalangealen Gelenks (MCP) (Abb. 6.1.1).
2) OP an mehreren Gelenken: Es wird empfohlen den Schnitt dorsal transversal über den Metacarpophalangealen Gelenken durchzuführen (Abb. 6.1.1). Ist die Strecksehne nicht disloziert wird der Schnitt zentral weitergeführt. Das Deckgewebe der Strecksehne wird auf der radialen Seite der zentralen Sehne eingeschnitten.

Die ulnar- und radialseitige Freilegung der Strecksehne wird zwar empfohlen, kann jedoch bei fortgeschrittener Krankheit nicht mehr möglich sein. Die Gelenkkapsel wird zur Darstellung der dorsalen phalangealen Basis und des metacarpalen Gelenkkopfs sowie der Seitenbänder mittels Längsschnitt eröffnet. Das Kapselgewebe wird nach durchgeführter Implantation wieder geschlossen.

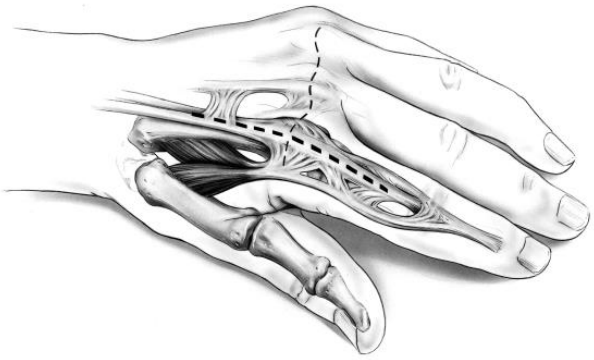

Abb. 6.1.1

6.2 Positionierung und Punktion des metacarpalen medulären Kanals

Zur ersten Punktion des Metakarpalen Gelenkkopfs wird der Pfriem AWL 100-01 mittig (Ansicht von dorsal) und im oberen Drittel (der sagittalen Höhe) angesetzt (Abb. 6.2.1 und 6.2.2). Die Punktion wird nach der Längsachse des metakarpalen medulären Kanals ausgerichtet und liegt mit diesem auf einer Linie:

Abb. 6.2.2

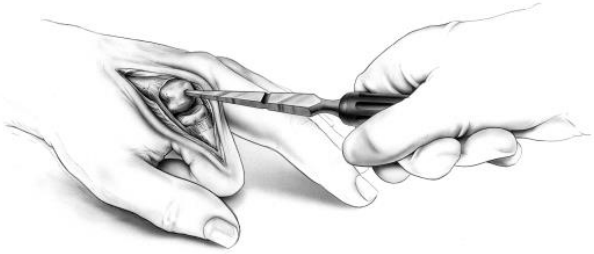

Abb. 6.2.1

6.3 Präparation des metacarpalen medulären Kanals in korrekter Anordnung

Die Führung ALG 100-00 wird auf dem Pfriem AWL 100-00 eingespannt. Der Pfriem wird in die Punktionsstelle eingeführt (Abb. 6.3.1) und in eine Tiefe von circa einer Hälfte bis zwei Drittel der Länge der Metacarpale eingeführt. Die korrekte Position der Führung ALG 100-00 in der Längsachse der Metacarpale und parallel zu deren dorsalen Oberfläche wird dabei ständig geprüft (Abb. 6.3.1 und 6.3.2).

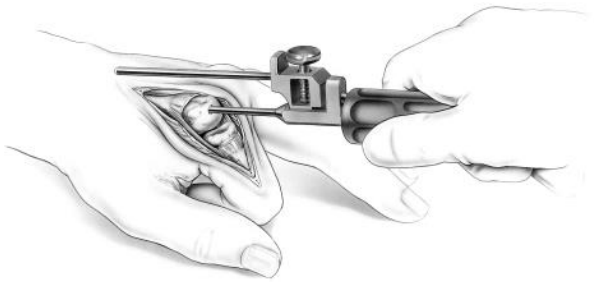

Abb. 6.3.1

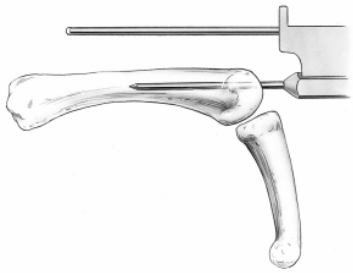

Abb. 6.3.2

© DELOS Medical GmbH

6.4 Metacarpale Osteotomie

Die Metacarpale Osteotomie erfolgt in 2 Schritten:

1. Eine initiale partielle Osteotomie wird mit der Sägeführung OSG 100-00 P (P = Proximal) durchgeführt, die auf dem Pfriem AWL 100-00 aufgesetzt wird, nachdem zuvor die Führung ALG 100-00 abgenommen wurde.

2. Die Osteotomie wird freihändig fortgeführt, indem das Sägeblatt im zuvor präparierten Sägespalt weiter geführt wird.

Die Sägeführung OSG 100-00 wird auf den Pfriem AWL 100-00 aufgesetzt bzw. eingespannt. Der Pfriem wird in die entlang der medulären Achse präparierte Punktion eingeführt, bis die proximale Schneidfläche der Sägeführung 1,0 bis 2,0 mm distal des Ansatzes der Seitenbänder positioniert ist. Das Sägeblatt wird in einem Winkel von 27,5° zur Senkrechten angesetzt und geführt (Abb. 6.4.1). Die Sägeführung ist dann korrekt positioniert, wenn ihre volare Kante parallel zur dorsalen Oberfläche der Metacarpalen liegt.

ACHTUNG! Es empfiehlt sich die Osteotomie eher konservativ zu beginnen und nachträglich, wenn nötig, weiter zu korrigieren. Dies ermöglicht Anpassungen des Gelenkspalts während des Einbringens und der Beurteilung mittels der Testimplantate.
„Konservativ" bedeutet in diesem Zusammenhang das Ansetzen der Sägeführung mindestens 1,5 mm distal der Ansätze der Seitenbänder. Es wird zur Verwendung von Sägeblättern empfohlen, die den Maßen 7,0 x 29,5 x 0,4 mm entsprechen.

Während die Metacarpale Sägeführung OSG 100-00 P in korrekter Position über dem fixierten Gelenkkopf gehalten wird, wird der Schnitt durch ihren Sägespalt geführt (Abb. 6.4.2). Es ist darauf zu achten, dass die Seitenbänder im Zuge des Prozesses nicht verletzt werden. Dieser erste Teil der Osteotomie kann nur partiell erfolgen – nämlich bis das Sägeblatt auf den Dorn des Pfriems AWL 100-00 trifft.

Nach der Entfernung des Pfriems aus der medulären Punktion wird die Osteotomie im zuvor präparierten Sägespalt freihändig fortgesetzt und beendet.

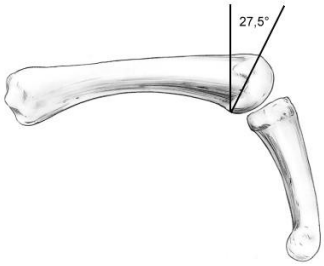

Abb. 6.4.1

Abb. 6.4.2

© DELOS Medical GmbH

6.5 Positionierung und Punktion des phalangealen medulären Kanals

Ist das Gelenk in der Flexion fixiert, wird mit dem Pfriem AWL
100-01 die initiale Punktion der Phalanx durchgeführt.

Zur ersten Punktion der phalangealen Basis wird der Pfriem AWL 100-01 mittig (Ansicht von dorsal) und zentral (der sagittalen Höhe) angesetzt (Abb. 6.5.1 und 6.5.2). Die Punktion wird nach der Längsachse des metakarpalen medulären Kanals ausgerichtet und liegt mit diesem auf einer Linie (Abb. 6.5.2).

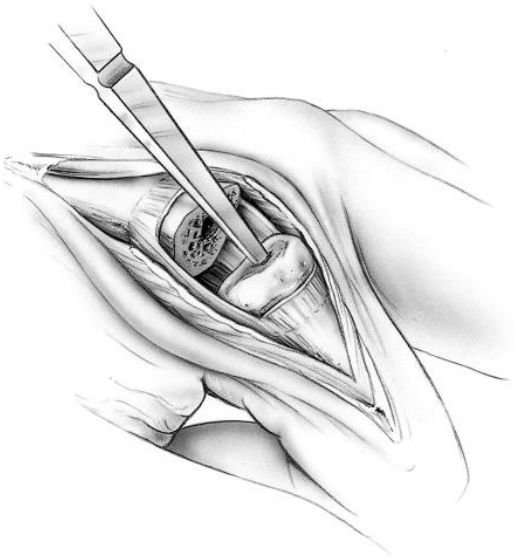

Abb. 6.5.1

ACHTUNG! Die starke Flexion des Gelenks während der Punktion ist wichtig zur Vermeidung von Verletzungen durch Impingement auf Grund des Pfriems! (Abb. 6.5.2)

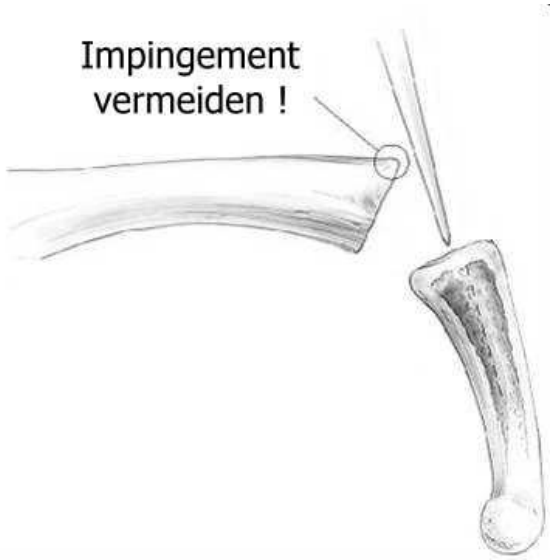

Abb. 6.5.2

© DELOS Medical GmbH

6.6 Präparation des phalangealen medulären Kanals

Die Führung ALG 100-00 wird auf dem Pfriem AWL 100-00 eingespannt. Der Pfriem wird in die Punktionsstelle eingeführt (Abb. 6.6.1) und in eine Tiefe von circa einer Hälfte bis zwei Drittel der Länge der betroffenen Phalanx eingeführt. Die korrekte Position der Führung ALG 100-00 in der Längsachse der Phalanx und parallel zu deren dorsaler Oberfläche wird dabei ständig geprüft (Abb. 6.6.1 und 6.6.2).

Abb. 6.6.1

ACHTUNG! Die starke Flexion des Gelenks während der Punktion ist auch hier wichtig zur Vermeidung von Verletzungen der metacarpalen Osteotomie durch Impingement auf Grund des Pfriems! (Abb. 6.6.2).

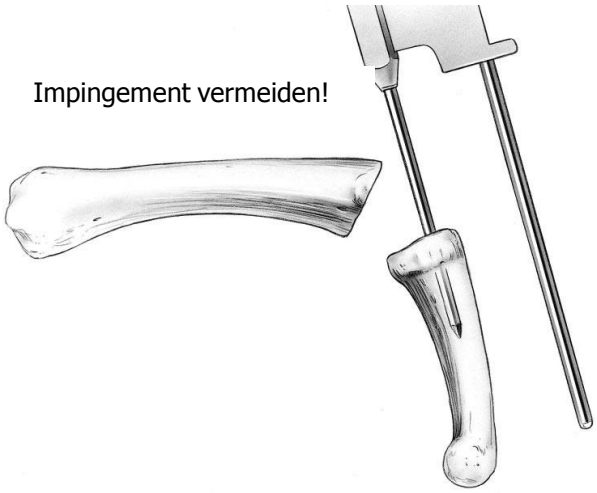

Abb. 6.6.2

© DELOS Medical GmbH

6.7 Phalangeale Osteotomie

Die phalangeale Osteotomie erfolgt in 2 Schritten:

1. Eine initiale partielle Osteotomie wird mit der Sägeführung OSG 100-00 D (D = Distal) durchgeführt, die auf dem Pfriem AWL 100-00 aufgesetzt wird, nachdem zuvor die Führung ALG 100-00 abgenommen wurde.

2. Die Osteotomie wird freihändig fortgeführt, indem das Sägeblatt im zuvor präparierten Sägespalt weiter geführt wird.

ACHTUNG! Behalten Sie die starke Flexion des Gelenks bei, um Verletzungen im OP-Feld durch Impingement oder Abrieb (Verursacht durch den Einsatz von Instrumenten) zu vermeiden.

Die Sägeführung OSG 100-00 D wird auf den Pfriem AWL 100-00 aufgesetzt bzw. eingespannt. Der Pfriem wird in die entlang der medulären Achse präparierte Punktion eingeführt, bis die Schneidfläche der Sägeführung 0,5 bis 1,0 mm distal der dorsalen Kante der proximalen Phanlanx positioniert ist.

Das Sägeblatt wird in einem Winkel von 5,0° zur Senkrechten der Gelenkpfanne angesetzt und geführt (Abb. 6.7.1). Die Sägeführung ist dann korrekt positioniert, wenn ihre volare Kante parallel zur dorsalen Oberfläche der betroffenen Phalanx liegt.

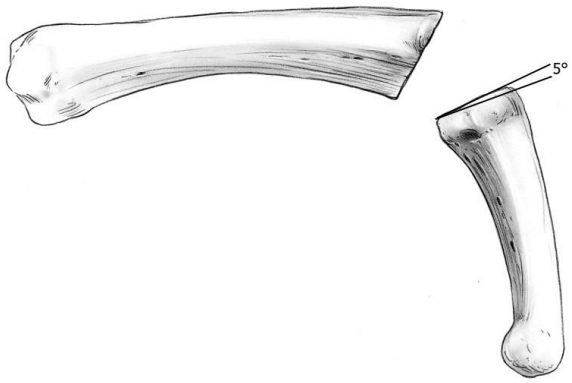

Abb. 6.7.1

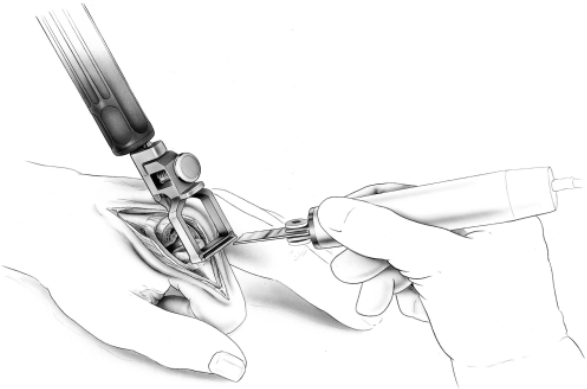

Abb. 6.7.2

ACHTUNG! Es empfiehlt sich die Osteotomie eher konservativ zu beginnen und nachträglich, wenn nötig, weiter zu korrigieren. Dies ermöglicht Anpassungen des Gelenkspalts während des Einbringens und der Beurteilung mittels der Testimplantate. „Konservativ" bedeutet in diesem Zusammenhang das Entfernen von lediglich der Oberfläche der Gelenkpfanne.

Während die phalangeale Sägeführung OSG 100-00 D in korrekter Position über dem fixierten Gelenkkopf gehalten wird, wird der Schnitt durch ihren Sägespalt geführt (Abb. 6.7.2).

Es ist darauf zu achten, dass die Seitenbänder im Zuge des Prozesses nicht verletzt werden. Dieser erste Teil der Osteotomie kann nur partiell erfolgen – nämlich bis das Sägeblatt auf den Dorn des Pfriems AWL 100-00 trifft. Nach der Entfernung des Pfriems aus der medulären Punktion wird die Osteotomie im zuvor präparierten Sägespalt freihändig fortgesetzt und beendet. (Abb. 6.7.3).

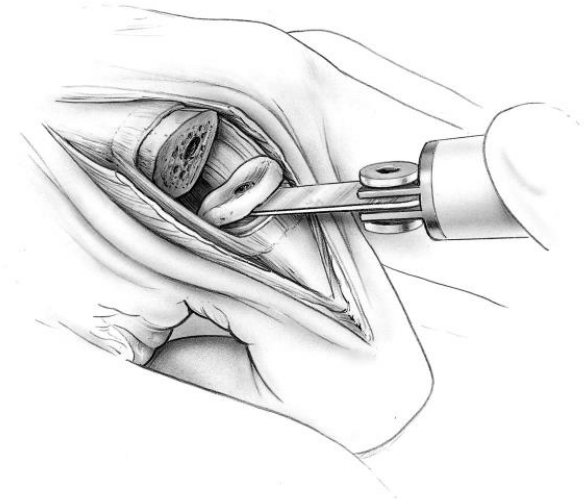

Abb. 6.7.3

© DELOS Medical GmbH

6.8 Präparation der phalangealen medulären Schaftaufnahme

Das Instrumentenset enthält 5 Dilatatoren BRH 100-10 D bis BRH 100-50 D (D = Distal, im Set bezeichnet als MCP Distal Broaches). Sie sind mit farbigen Punkte gekennzeichnet, die mit den passenden Testimplantaten und den Farbmarkierungen der passenden Silikon-Implantate (Silikon-Spacer) übereinstimmt (Abb. 4.1).

ACHTUNG! Die Größe des phalangealen medulären Kanals bzw. der Schaftaufnahme ist generell der limitierende Faktor für die Größe der Prothese. Dieser Schritt ist daher immer vor der Präparation des metacarpalen medulären Kanals durchzuführen. Es sind Prothesenkomponenten gleicher Größe phalangeal bzw. metacarpal zu verwenden! Die Verwendung unterschiedlich großer Komponenten kann zur Schwächung der strukturellen Integrität und in Folge dessen zur Schädigung des Implantats führen.

Zunächst ist die phalangeale Punktionstelle mit dem Pfriem AWL 100-00 in Richtung der medulären Achse etwas zu erweitern und so für die Bearbeitung mit den Dilatatoren vorzubereiten. Begonnen wird die Präparation der Schaftaufnahme mit dem Dilatator Größe 10 BRH 100-10D, nachdem die Führung ALG 100-00 aufgesetzt bzw. eingespannt wurde (Abb. 6.8.1).

Abb. 6.8.1

Der Dilatator ist korrekt positioniert, wenn sein flacher Rücken (Oberseite) parallel zur dorsalen Oberfläche der betroffenen Phalanx und gleichzeitig in der medulären Längsachse zentriert liegt. Eine Kugelfräse kann zu Beginn unterstützend eingesetzt werden.

Die Dilatation wird fortgesetzt, bis die konische Spitze des verwendeten Dilatators bündig mit der oder bis zu 1,0 mm tiefer als die Osteotomie in den medulären Schaft eingebracht wurde.

Während des Dilatatierens sind sowohl die Passgenauigkeit als auch der Gewebewiderstand bzw. dessen Beschaffenheit ständig zu kontrollieren. Die Dilatation wird schrittweise und mit aufsteigenden Größen wiederholt, bis zur Feststellung des passenden Sitzes des Dilatators in der medulären Aufnahme für den Implantatschaft.

ACHTUNG! Während der Dilatation im phlangealen Kanal ist das Gelenk in der Flexion zu halten, um Verletzungen der metacarpalen Osteotomie zu vermeiden (Abb. 6.8.2).

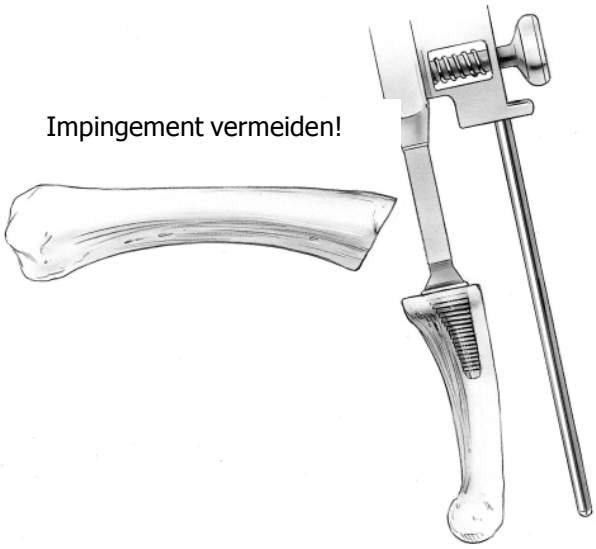

Abb. 6.8.2

© DELOS Medical GmbH

6.9 Präparation der metacarpalen medulären Schaftaufnahme

Das Instrumentenset enthält 5 Dilatatoren BRH 100-10 P bis BRH 100-50 P (P = Proximal, im Set bezeichnet als MCP Proximal Broaches). Sie sind mit farbigen Punkten gekennzeichnet, mit den passenden Testimplantaten und den Farbmarkierungen der passenden Silikon-Implantate (Silikon-Spacer) (Abb. 4.1).

ACHTUNG! Die Größe des phalangealen medulären Kanals bzw. der Schaftaufnahme ist generell der limitierende Faktor für die Größe der Spacer. Dieser Schritt ist daher immer vor der Präparation des metacarpalen medulären Kanals durchzuführen. Es sind Prothesenkomponenten gleicher Größe phalangeal bzw. metacarpal zu verwenden!

Zunächst ist die phalangeale Punktionstelle mit dem Pfriem AWL 100-00 in Richtung der medulären Achse etwas zu erweitern und so für die Bearbeitung mit den Dilatatoren vorzubereiten.

Begonnen wird die Präparation der Schaftaufnahme mit dem Dilatator Größe 10 BRH 100-10 P, nachdem die Führung ALG 100-00 aufgesetzt bzw. eingespannt wurde (Abb. 6.8.1).

Der Dilatator ist korrekt positioniert, wenn sein flacher Rücken (Oberseite) parallel zur dorsalen Oberfläche der betroffenen Metacarpale und gleichzeitig in der medulären Längsachse zentriert liegt.

Die Dilatation wird fortgesetzt, bis die konische Spitze des verwendeten Dilatators circa 1,0 mm tiefer als die Osteotomie in den medulären Schaft eingebracht wurde. Während des Dilatatierens sind sowohl die Passgenauigkeit als auch der Gewebewiderstand bzw. dessen Beschaffenheit ständig zu kontrollieren. Die Dilatation wird schrittweise und mit aufsteigenden Größen wiederholt, bis zur Größe des phalangeal einzusetzenden Implantats.

ACHTUNG! Während der Dilatation im phlangealen Kanal ist das Gelenk in der Flexion zu halten, um Verletzungen der metacarpalen Osteotomie zu vermeiden (Abb. 6.8.2).

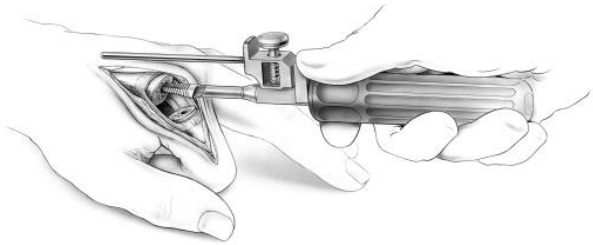

Abb. 6.9.1

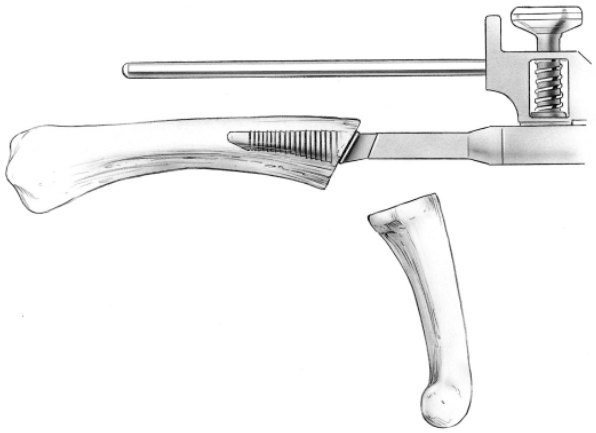

Abb. 6.9.1

© DELOS Medical GmbH

6.10 Einsetzen der Probeimplantate

Die durch unterschiedliche Farben gekennzeichneten Probeimplantate haben die gleiche Größe wie die endgültig zu implantierenden Silikon-Spacer.

Probeimplantate sind zunächst mit dem distalen Schaft, dann mit dem proximalen Schaft einzuführen.

Das Gelenk wird zur Beurteilung der Funktion, der Stabilität und des Bewegungsspielraums nun reponiert.

ACHTUNG! Zur Steigerung Streckung oder zur Verringerung der Spannung ist die Tiefe der Osteotomien anzupassen, wobei die metacarpale Seite zuerst zu bearbeiten ist. Auch hier ist zunächst der Pfriem AWL 100-00 mit aufgesetzter Sägeführung OSG 100-00 P zu verwenden.

Die weitere(n) Osteotomie(n) sind zur Vermeidung einer Instabilität des Gelenks in kleinsten Schritten und unter ständiger Kontrolle durchzuführen.

Nach jeder Korrektur sind erneut die Probeimplantate einzusetzen, ist das Gelenk zu reponieren und dessen Funktion bzw. Zustand neu zu beurteilen.

Abb. 6.10.1

6.11 Entnahme der Probeimplantate

Setzen Sie die Entnahmezange EXT 100-00 zum Herausziehen der Probeimplantate ein. Die spitzen Enden der Zange greifen dabei in die dafür vorgesehenen Öffnungen and den lateralen Seiten der Implantate (Abb. 6.11.1).

ACHTUNG! Verwenden Sie niemals die Extraktor(zange) oder ein anderes scharfkantiges oder schneidendes Metallinstrument zur Manipulation der Silikon-Implantate!

Abb. 6.11.1

© DELOS Medical GmbH

6.12 Einsetzen der Silikon Spacer

Am gebeugten Gelenk wird zunächst der distale (phalangeale) Schaft, dann der proximale (mediocarpale) Schaft eingeführt. Es ist darauf zu achten, dass die dorsale Kante des Implantats parallel zur dorsalen Oberfläche der betroffenen Phalanx verläuft.

ACHTUNG! Verwenden Sie zur Manipulation der Prothesen keine scharfkantigen oder schneidende Metallinstrumente!

ACHTUNG! Die Silikon-Spacer selbst dürfen nicht bearbeitet werden!

6.13 Reposition des Gelenks und Schliessen des OP-Felds

Das Gelenk ist zu reponieren und auf Stabilität, korrekten Sitz in der Längsachse und Bewegungsspielraum der Pyrocarbonimplantate zu beurteilen. Die vollständige Streckung des Fingers sollte möglich sein. Die wesentliche Funktion des Gelenks ist sicherzustellen und, wenn nötig, sind korrigierende OP-Schritte zu wiederholen. Neben der Wiederherstellung der Gelenkfunktion, ist die Zentralisierung des Streckmechanismus das Ziel, um eine Abweichung des Fingers nach ulnar zu vermeiden.

Wichtig ist neben der Implantation dabei auch die Wiederherstellung der Kapsel und Erhaltung des Bandapparats. Der Kapselverschluss ist zur Vermeidung einer möglichen volaren Subluxation oder Verlagerung der Prothese fachgerecht durchzuführen. Falls während des Eingriffs die Seitenbänder verletzt werden, sollten Sie diese entsprechend versorgen bzw. deren Funktion wiederherstellen. Die Strecksehne ist entsprechend ihrer Funktion und unter Berücksichtigung möglicher, als korrigierend notwendig erachteter, Manipulation, in ihre ursprüngliche oder notwendige Position zu bringen.

© DELOS Medical GmbH